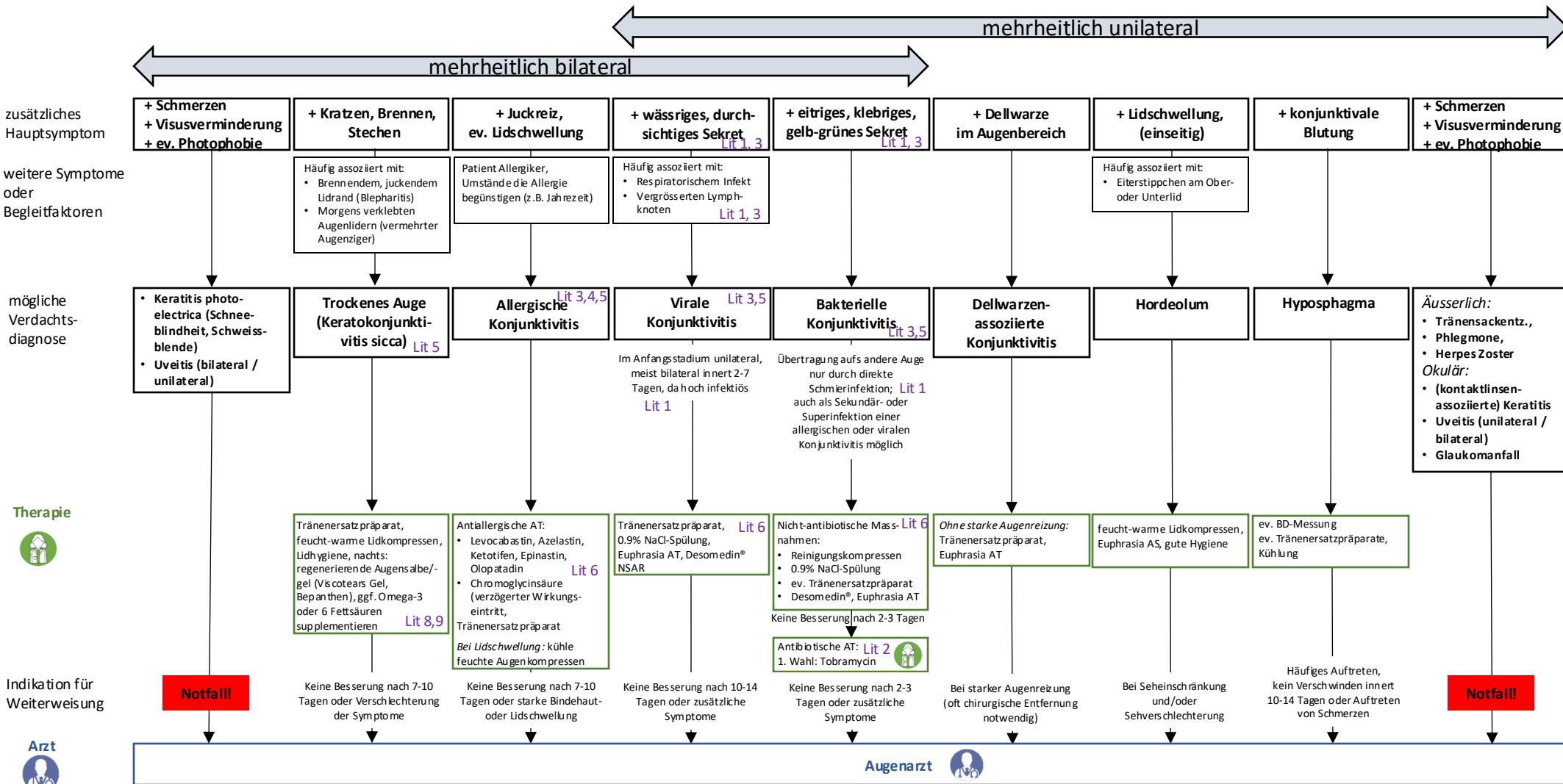


# Konjunktivitis / Rotes Auge

- ✓ Rötung
- ✓ Tränenfluss
- ✓ Sandkorngedühl

Lit 3



- Lit 7**
- Starke Schmerzen
  - Schmerzen bei Augenbewegungen
  - Visusverlust oder -verminderung
  - Okuläres Trauma
  - Voroperierte Augen (< 4 Wochen nach OP)
  - Rotes, schmerzhaftes Auge bei Kontaktlinsenträgerem (Gefahr einer Hornhautinfektion)
  - Anisokorie (unterschiedliche Pupillenweite)
  - Sehstörungen: Diplopie, Farbiringe, Mouches volantes, Phosphene (Lichtblitze)
  - Photophobie (neu aufgetreten mit Schmerzen/Reizung)
  - Periorbitale Schwellung / Rötung
  - frontaler Kopfschmerz
  - Hautausschlag: Vesikel (Herpes Zoster)
  - Direkter Kontakt mit starken Lichtquellen
  - Fremdkörper
  - Schlechter AZ

# Literatur und Review

- (1) Amboss: Conjunctivitis, Stand 11.1.2021
- (2) <https://antibiotika.insel.ch/categories/7/34> (zuletzt aufgerufen am 26.11.2024)
- (3) [www.ebm-guidelines.com](http://www.ebm-guidelines.com) Konjunktivitis, Stand 10.11.2021 (zuletzt aufgerufen am 26.11.2024)
- (4) [www.ebm-guidelines.com](http://www.ebm-guidelines.com) Allergische Konjunktivitis, Stand 8.4.2020 (zuletzt aufgerufen am 26.11.2024)
- (5) Medix Guideline, Augenprobleme in der Grundversorgung, Stand 01/2019 (zuletzt aufgerufen am 26.11.2024)
- (6) Arzneimittelverordnung, VAM (SR 812.212.21), Art. 45 Abs 2, Anhang 2, Juni 2023, Augen-Erkrankungen
- (7) Red Flags, Expertenkonsens, Alarmsymptome der Medizin, [www.investmed.ch](http://www.investmed.ch), 2. Auflage 2018
- (8) <https://www.medix.ch/wissen/guidelines/augenkrankheiten-in-der-hausarztpraxis/> (zuletzt aufgerufen 26.11.2024)
- (9) Downie LE, Ng SM, Lindsley KB, Akpek EK: Omega-3 and omega-6 polyunsaturated fatty acids for dry eye disease. Cochrane Database of Systematic Reviews 2019, Issue 12. Art. No.: CD011016. DOI: 10.1002/14651858.CD011016.pub2.

Review durch: PD Dr. med. Sonja Frimmel, FMH Ophthalmologie (Feb 2025)